**MedikCase**

Система самостоятельной подготовки к аккредитации

ТОЛЬКО ДЛЯ ЛИЧНОГО ИСПОЛЬЗОВАНИЯ

# Фтизиатрия

Высшее образование | DOCX · PDF | Задач: 2 | Вопросов: 24

Сформировано: 21.11.2026, 09:22 МСК

## ВАЖНАЯ ИНФОРМАЦИЯ ПЕРЕД НАЧАЛОМ

1

### Материалы предназначены для одного покупателя

Используйте файлы только для личной подготовки. Не передавайте их третьим лицам, не публикуйте, не размещайте в открытом доступе и не перепродавайте полностью или частично.

2

### Источник материалов - ФМЗА

Вопросы и ситуационные задачи получены только из опубликованных материалов Методического центра аккредитации специалистов.

Официальный сайт fmza.ru ›

3

### Ответы можно проверить самостоятельно

Используйте комплект при прохождении репетиционного экзамена и убедитесь, что выбранные ответы совпадают с результатом официальной системы.

Открыть репетиционный экзамен ›

4

### Состав материалов может обновляться

ФМЗА может изменять формулировки, порядок и состав заданий. Перед подготовкой используйте актуальную версию комплекта и сверяйтесь с официальным источником.

Важно: MedikCase систематизирует материалы ФМЗА для самостоятельной подготовки, не изменяя смысл вопросов и ответов. Актуальность комплекта можно проверить в официальном репетиционном экзамене.

### Сайт, обновления и поддержка

- **medikcase.ru**
- Telegram: @medikcase
- **support@medikcase.ru**

Сайт

Telegram

# Содержание

Нажмите на задачу, чтобы перейти к ней. Справа указана страница.


| | | |
|---|---|---|
| **0001** | Пациент В., 66 лет пенсионер, на приеме у фтизиатра. | 3 |
| **0002** | Женщина, возраст 21 год, переведена в противотуберкулезный стационар из инфекционного отделения муниципа... | 13 |

# Ситуационная задача 0001

12 вопросов · Фтизиатрия · Высшее образование

## 1. УСЛОВИЕ СИТУАЦИОННОЙ ЗАДАЧИ

### 1.1. Ситуация

Пациент В., 66 лет пенсионер, на приеме у фтизиатра.

### 1.2. Жалобы

На общую слабость, повышение температуры до 37,8$^0$С, кашель с мокротой с прожилками крови до 100 мл в сутки, одышку при физической нагрузке.

### 1.3. Анамнез заболевания

3 месяца назад пациент лечился по поводу двусторонней пневмонии в инфекционной больнице. При улучшении состояния был выписан для продолжения лечения амбулаторно с рекомендацией проконсультироваться у фтизиатра. Пациент после выписки к врачам не обращался

Ухудшение состояния стал отмечать в течение последних 2-х месяцев: постоянно стали беспокоить общая слабость, повышение температуры тела в течение дня до 37,2– 37,5°С, редкий кашель

Лечился самостоятельно, принимал жаропонижающие, антибиотики, таблетки от кашля.

Состояние не улучшалось, два дня назад появилось кровохарканье

Обратился в поликлинику по месту жительств, где после проведения рентгенографии органов грудной клетки был направлен на консультацию к фтизиатру

### 1.4. Анамнез жизни

- Рос и развивался соответственно полу и возрасту.
- Работал на стройке, сейчас на пенсии.
- Место жительства: город Воронеж, проживает в частном доме с женой.
- Перенесенные заболевания и операции: хронический панкреатит, хронический холецистит, гипертоническая болезнь.
- 12 лет отбывал в местах лишения свободы, освободился 2 года назад.
- Вредные привычки: курит (индекс курения 20 пачко/лет), злоупотребляет алкоголем.
- Контакт с больным туберкулезом: отрицает.
- Флюорографическое обследование: уточнить затрудняется.
- Аллергический анамнез: не отягощен.

### 1.5. Объективный статус

Состояние средней тяжести. Вес 60 кг, рост 170 см. Периферических отёков нет. Пальцы рук в виде «барабанных палочек», ногти – «часовых стёкол». Пульс 90 уд/мин. ЧДД = 22/мин. При обследовании кожные покровы и видимые слизистые бледные. Периферические лимфоузлы не увеличены. Перкуторно над лёгкими – коробочный звук. Аускультативно над лёгкими – дыхание везикулярное, сухие рассеянные хрипы, вдох=выдоху. Границы сердца: правая – по правому краю грудины, верхняя – III межреберье, левая – по левой срединно-ключичной линии. Тоны сердца приглушены, ритмичны. Живот мягкий, безболезненный. Размеры печени по Курлову: 16х12х11 см.

## 1. План обследования

## Вопрос 1

Для постановки диагноза данному пациенту в амбулаторных условиях противотуберкулезного диспансера необходимо выполнить следующие исследования

1. исследование глюкозы крови и гликированного гемоглобина
2. **микробиологическое исследование мокроты**
3. общий клинический анализ крови
4. **иммунологические тесты: проба Манту, Диаскинтест**
5. общий анализ мокроты
6. биохимический анализ крови

**Правильные ответы:**
**2 - микробиологическое исследование мокроты**
**4 - иммунологические тесты: проба Манту, Диаскинтест**

**ОБОСНОВАНИЕ**

Рекомендуется пациентам с предполагаемым диагнозом туберкулеза легких в комплекс лабораторных исследований для выявления МБТ включать микроскопическое исследование мокроты на микобактерии (Mycobacterium spp.) или другого диагностического материала на микобактерии – не менее двух проб.

Туберкулез у взрослых. 2022 . Раздел 2.3. Лабораторные диагностические исследования

Клинические рекомендации Минздрава России. Туберкулез у взрослых, 2022 (1)

Рекомендуется включение внутрикожной пробы с туберкулезным аллергеном рекомбинантным в стандартном разведении (белок CFP10-ESAT6 0,2 мкг) в комплексное клинико-лабораторное и рентгенологическое обследование пациента с предполагаемым диагнозом туберкулеза легких

Клинические рекомендации Минздрава России. Туберкулез у взрослых, 2022 (1)

Туберкулинодиагностика - диагностический тест для определения специфической сенсибилизации организма к микобактериям туберкулеза, применяется для массового обследования и индивидуальной диагностики на туберкулез. Основной метод туберкулинодиагностики, применяемой в России, - проба Манту

Пылаева, Ю. В. Сестринский уход во фтизиатрии : учебник / Ю. В. Пылаева. - 2-е изд. перераб. и доп. - Москва : ГЭОТАР-Медиа, 2022 (1)

### 3. Результаты обследования

#### 3.1. Микробиологическое исследование мокроты

Люминесцентная микроскопия – КУМ (+) обнаружены.

ПЦР-РВ – ДНК МБТ (+), выявлена устойчивость к рифампицину.

БАКТЕК: МБТ (+).

#### 3.2. Иммунологические тесты: проба Манту, Диаскинтест

Проба Манту с 2 ТЕ PPD – Л - инфильтрат диаметром 12 мм. Диаскинтест – папула 5 мм

#### 3.6. Исследование глюкозы крови и гликированного гемоглобина

Глюкоза крови – 5,1 ммоль/л; HbAc1 – 6,4 %.

## Вопрос 2

Для постановки диагноза данному пациенту в амбулаторных условиях противотуберкулезного диспансера необходимо выполнить инструментальные методы исследования

1. КТ органов грудной клетки с ангиографией
2. электрокардиография
3. ЭХО-КГ
4. **рентгенографию органов грудной клетки в двух проекциях / компьютерную томографию**

**Правильный ответ:**
**4 - рентгенографию органов грудной клетки в двух проекциях / компьютерную томографию**

**ОБОСНОВАНИЕ**

Рекомендуется пациенту с подозрением на туберкулез органов дыхания выполнить рентгенографию легких в двух проекциях для определения клинической формы, активности и распространенности процесса

Туберкулез у взрослых. 2022 . Раздел 2.4. Инструментальные диагностические исследования

Клинические рекомендации Минздрава России. Туберкулез у взрослых, 2022 (1)

Компьютерная томография позволяет детализировать локализацию, протяжённость, структуру туберкулезного процесса. Имеется возможность с высокой степенью разрешения достоверно определить плотность патологических изменений и избежать эффекта суммации. (2)

## 5. Результаты инструментального метода обследования

### 5.1. Рентгенография органов грудной клетки в двух проекциях / компьютерная томография



ДиссХр.jpg

На рентгенограмме органов грудной клетки в прямой проекции по всем лёгочным полям определяются полиморфные очаги с нечёткими контурами, местами сливающиеся в фокусы. Корни лёгких не структурны, деформированы, фиброзно изменены, подтянуты кверху.

### 5.3. Электрокардиография

Ритм синусовый. ЭОС отклонена вправо. Полная блокада правой ножки пучка Гиса. ЧСС = 88/минуту. Единичная желудочковая экстрасистола.

## 2. Диагноз

## Вопрос 3

На основании результатов клинико-лабораторных и инструментальных методов обследования у данного пациента можно поставить диагноз

1. **Диссеминированный туберкулёз лёгких (хронический), фаза инфильтрации, МБТ (+), МЛУ**
2. Саркоидоз III стадии, не верифицированный. ДН 0
3. Тромбоэмболия легочной артерии. ДН 1
4. Внебольничная двусторонняя пневмония, тяжелого течения, ДН 0

**Правильный ответ:**
**1 - Диссеминированный туберкулёз лёгких (хронический), фаза инфильтрации, МБТ (+), МЛУ**

**ОБОСНОВАНИЕ**

Диагноз поставлен на основании:

- постепенного развития заболевания, характерной клинической картины (общая слабость, повышение температуры до 37,80 С, кашель с мокротой с прожилками крови, одышка при физической нагрузке),
- наличия факторов риска развития туберкулеза (курит (индекс курения 20 пачко/лет), злоупотребляет алкоголем),
- данных лабораторных и инструментальных методов исследования: микробиологическое исследование мокроты КУМ (+), молекулярно-генетическое исследование мокроты полимеразно-цепная реакция: ДНК МБТ (+) – обнаружена, устойчивость к рифампицину, система Бактек – обнаружены МБТ;
- рентгенологической картины - по всем лёгочным полям определяются полиморфные очаги с нечёткими контурами, местами сливающиеся в фокусы. Корни лёгких не структурны, деформированы, фиброзно изменены, подтянуты кверху;
- данных иммунодиагностики: проба Манту с 2ТЕ – папула - 12 мм., диаскинтест - папула 5 мм.

Диссеминированный туберкулез легких (различные процессы, развивающиеся в результате распространения микобактерий туберкулеза гематогенным, лимфогенным и смешанными путями; протекает как острый, подострый и хронический)

Туберкулез у взрослых. 2022 . Раздел 1.5. Классификация заболевания или состояния

Клинические рекомендации Минздрава России. Туберкулез у взрослых, 2022 (1)

## 7. Диагноз

### 7.1. Диссеминированный туберкулёз лёгких (хронический), фаза инфильтрации, МБТ (+), МЛУ

### 7.2. Внебольничная двусторонняя пневмония, тяжелого течения, ДН 0

## Вопрос 4

Данную форму туберкулеза легких у пациента после проведения рентгенологического обследования необходимо дифференцировать с

1. раком легких, метастатическими поражениями легких, пневмонией, эозинофильной пневмонией, ателектазом
2. абсцессом легких, кистами легких, метастатическим поражением легких
3. **саркоидозом, фиброзирующими альвеолитами, метастатическими поражениями легких**
4. мезотелиомой, сердечной недостаточностью, почечной недостаточностью

**Правильный ответ:**
**3 - саркоидозом, фиброзирующими альвеолитами, метастатическими поражениями легких**

**ОБОСНОВАНИЕ**

Диссеминированный туберкулез легких приходится дифференцировать с саркоидозом II стадии, идиопатическим фиброзирующим альвеолитом, карциноматозом, двусторонней неспецифической очаговой пневмонией, силикозом, гистиоцитозом Х, гемосидерозом

Фтизиатрия : учебник / Перельман М. И. , Богадельникова И. В. - 4-е изд. , перераб. и доп. - Москва : ГЭОТАР-Медиа, 2013 (1)

## Вопрос 5

Диагноз туберкулеза у пациента верифицирован, потому что наряду с клинико-рентгенологическими признаками имеется

1. ускорение СОЭ
2. **идентифицикация МБТ всеми микробиологическими методами**
3. положительная реакция на пробу Манту
4. выявление лейкоцитов в общем анализе мокроты

**Правильный ответ:**
**2 - идентифицикация МБТ всеми микробиологическими методами**

**ОБОСНОВАНИЕ**

Диагноз считается верифицированным, если у пациента, наряду с клинико-лабораторными и рентгенологическими признаками туберкулеза, идентифицированы МБТ любым микробиологическим и молекулярно-генетическим методом

Туберкулез у взрослых. 2022. Приложение 8.

Клинические рекомендации Минздрава России. Туберкулез у взрослых, 2022 (1)

## Вопрос 6

Доминирующим путем передачи туберкулеза является

1. **воздушно-капельный**
2. алиментарный
3. внутриутробный
4. контактный

**Правильный ответ:**
**1 - воздушно-капельный**

**ОБОСНОВАНИЕ**

Воздушно-капельным, или аэрозольным, путем чаще всего и происходит заражение человека туберкулезом

Фтизиатрия : учебник / Перельман М. И. , Богадельникова И. В. - 4-е изд. , перераб. и доп. - Москва : ГЭОТАР-Медиа, 2013 (1)

### 3. Лечение

## Вопрос 7

Лечение больному туберкулезом до получения теста лекарственной чувствительности назначается в соответствии с _____ режимом химиотерапии

1. изониазид-резистентным
2. преШЛУ
3. лекарственно-чувствительным
4. **МЛУ**

**Правильный ответ:**
**4 - МЛУ**

**ОБОСНОВАНИЕ**

Рекомендуется назначение режима химиотерапии МЛУ ТБ для лечения туберкулеза с установленной ЛУ возбудителя к рифампицину и изониазиду (или только рифампицину )

Туберкулез у взрослых. 2022 . Раздел 3.1.Химиотерапия

Клинические рекомендации Минздрава России. Туберкулез у взрослых, 2022 (1)

## Вопрос 8

Для лечения гипертонической болезни у пациента необходимо назначить

1. нитрат
2. **ингибитор ангиотензинпревращающего фермента**
3. блокатор протонной помпы
4. сердечный гликозид

**Правильный ответ:**
**2 - ингибитор ангиотензинпревращающего фермента**

**ОБОСНОВАНИЕ**

Ингибиторы АПФ- каптоприл, эналаприл и т.д. входят в группу гипотензивных препаратов. Ингибиторы АПФ назначают пожизненно

Внутренние болезни : учебник : в 2 т. / под ред. А. И. Мартынова, Ж. Д. Кобалава, С. В. Моисеева. - 4-е изд., перераб. - Москва : ГЭОТАР-Медиа, 2021. (1)

## Вопрос 9

В комплексное лечение больного туберкулезом целесообразно включить

1. хирургическое лечение
2. **патогенетическую терапию**
3. физиотерапию
4. санаторно-курортное лечение

**Правильный ответ:**
**2 - патогенетическую терапию**

**ОБОСНОВАНИЕ**

Методы патогенетической терапии применяются на фоне проводимой специфической химиотерапии. Выбор средства (метода) патогенетической терапии должен быть обоснованным с учетом механизмов патогенеза туберкулеза.

Туберкулез у взрослых. 2022 . Раздел 3.3 Подраздел 2. Патогенетическая терапия.

Клинические рекомендации Минздрава России. Туберкулез у взрослых, 2022 (1)

## Вопрос 10

В фазе продолжения МЛУ режима химиотерапии в амбулаторных условиях пациент должен получать не менее _____ противотуберкулезных препаратов

1. двух
2. пяти
3. шести
4. **трех**

**Правильный ответ:**
**4 - трех**

**ОБОСНОВАНИЕ**

Рекомендуется в фазе продолжения режима химиотерапии МЛУ туберкулеза назначение комбинации, одновременно включающей не менее трех эффективных противотуберкулезных лекарственных препаратов и антибиотиков с сохраненной или предполагаемой лекарственной чувствительностью возбудителя для повышения эффективности лечения

Туберкулез у взрослых. 2022 . Раздел 3.1.3. Режимы химиотерапии МЛУ туберкулеза

Клинические рекомендации Минздрава России. Туберкулез у взрослых, 2022 (1)

### 4. Вариатив

## Вопрос 11

Для уточнения наличия или отсутствия ХОБЛ пациенту необходимо провести

1. УЗИ плевральных полостей
2. пикфлоуметрию
3. **спирометрию**
4. фибробронхоскопию

**Правильный ответ:**
**3 - спирометрию**

**ОБОСНОВАНИЕ**

Спирометрия является основным методом диагностики и документирования изменений легочной функции при ХОБЛ. На показателях спирометрии построена классификация ХОБЛ по степени выраженности обструктивных нарушений.

Клинические рекомендации Российского Респираторного Общества. Хроническая обструктивная болезнь легких, 2023 г. (1)

## Вопрос 12

По данным Всемирной организации здравоохранения микобактериями туберкулеза инфицирована _____ часть населения земного шара

1. 1/2
2. 1/10
3. 1/4
4. **1/3**

**Правильный ответ:**
**4 - 1/3**

**ОБОСНОВАНИЕ**

Туберкулез является одной из наиболее широко распространенных в мире инфекций. По данным Всемирной организации здравоохранения (ВОЗ) треть населения земного шара инфицирована микобактериями туберкулеза.

Туберкулез у взрослых. 2022 . Раздел 1.3. Эпидемиология заболевания или состояния

Клинические рекомендации Минздрава России. Туберкулез у взрослых, 2022 (1)

# Ситуационная задача 0002

12 вопросов · Фтизиатрия · Высшее образование

## 1. УСЛОВИЕ СИТУАЦИОННОЙ ЗАДАЧИ

### 1.1. Ситуация

Женщина, возраст 21 год, переведена в противотуберкулезный стационар из инфекционного отделения муниципальной больницы.

### 1.2. Жалобы

На выраженную слабость, приступообразный кашель с трудно отделяемой вязкой мокротой, одышку в покое, усиливающуюся при незначительном движении, повышение температуры до 39°С, резкое снижение аппетита, снижение массы тела на 20 кг за последние 6 мес., осиплость голоса, боль в горле, учащенное мочеиспускание, диарею 5-6 раз в сутки.

### 1.3. Анамнез заболевания

Туберкулезный контакт с отцом, который 2 года назад умер при прогрессировании фиброзно-кавернозного туберкулеза, МБТ(+), данных о лекарственной устойчивости нет, но известно, что лечился неаккуратно, неоднократно прерывал лечение.

Предыдущая флюорография 1,5 года назад, были выявлены очагово-инфильтративные изменения в 1, 2 сегменте правого легкого, от обследования уклонилась, чувствовала себя удовлетворительно.

В течение последнего полугода появились и нарастали слабость, одышка, кашель, значительно ухудшился аппетит. Потеряла около 20 кг массы тела. Последние 2 месяца беспокоит фебрильная лихорадка.

При значительном ухудшении самочувствия вызвала скорую помощь. В общей лечебной сети находилась в течение 3 дней с диагнозом двусторонняя полисегментарная пневмония, получала неспецифическую антибактериальную терапию, дезинтоксикационные средства. В мокроте в трех анализах были выявлены КУМ 3+, в связи с чем переведена в противотуберкулезный стационар.

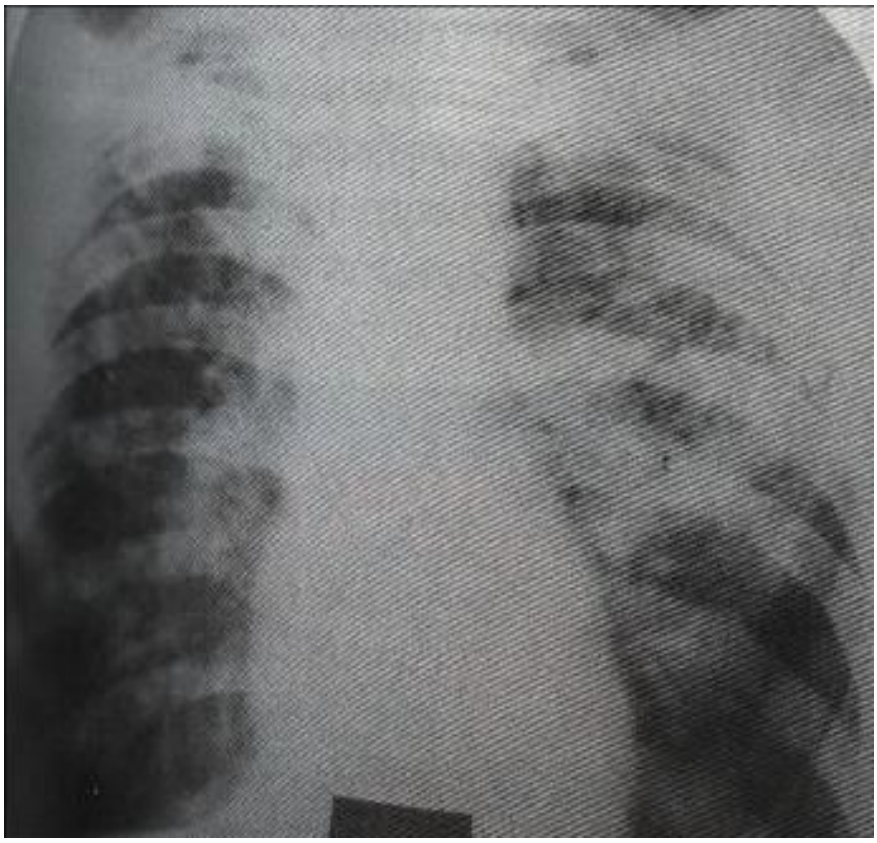

Анамнез заболевания

Обзорная рентгенограмма органов грудной клетки.

Описание: по всем легочным полям интенсивное неоднородное затемнение с полостями распада и множественными сливными очагами.

Общеклинический анализ крови: эритроциты 2,3х$10^{12}$/л, гемоглобин 77 г/л, лейкоциты 12,3х$10^{9}$/л, эозинофилы – 0%, палочкоядерные нейтрофилы – 15%, сегментоядерные нейтрофилы – 73%, лимфоциты – 9%, моноциты – 3%, СОЭ – 56 мм/ч.

Общий анализ мочи: прозрачная, соломенно-желтая, удельный вес 1019, белок 0,17 г/л, лейкоциты 4-5 в п/з, эритроциты 2-3 в п/з, цилиндры гиалиновые 1-2 в п/з.

Кровь на ВИЧ и вирусные гепатиты – отрицательный результат.

### 1.4. Анамнез жизни

Росла и развивалась нормально.

Перенесенные заболевания: периодические ОРВИ, частые ангины в детстве.

ВИЧ-инфекцию, гепатиты, венерические заболевания, малярию, дизентерию, тифы, паратифы отрицает.

Постоянной работы не имеет. Социально дезадаптирована.

Вредные привычки: курение.

### 1.5. Объективный статус

Состояние тяжелое. Самочувствие тяжелое. Сознание ясное. Вялая, гиподинамичная. Положение вынужденное сидя из-за одышки.

Температура 39,5°С.

Подкожно-жировой слой не выражен: кахексия. Рост 160 см, масса тела 29 кг.

Отмечается бледность кожных покровов с лихорадочным румянцем на щеках, цианоз губ, тургор снижен. Периферическая лимфоаденопатия: увеличены 7 групп периферических лимфатических узлов, плотно-эластические, безболезненные, неспаянные. Стопы пастозны.

Голос сиплый. Над легкими на фоне ослабленного дыхания выслушиваются обильные сухие и влажные разнокалиберные хрипы, частота дыхательных движений в покое 28-30 в минуту, при незначительном движении до 36 в минуту. Тоны сердца приглушены, ритмичные, ЧСС 108 в минуту.

В полости рта белые налеты на слизистых, изъязвления. Живот мягкий, умеренно болезненный в правом подреберье. Печень увеличена и выступает на 3 см из-под правой реберной дуги. Стул жидкий 5-6 раз в день.

Мочеиспускание свободное, безболезненное, учащенное.

Менингеальные знаки отрицательные.

## 1. План обследования

## Вопрос 1

Для уточнения формы, фазы процесса в легочной ткани, показано выполнение таких инструментальных обследований как

1. **компьютерная томография органов грудной клетки**
2. ультразвуковое исследование (УЗИ) почек
3. мультиспиральная компьютерная томография (МСКТ) органов брюшной полости
4. функция внешнего дыхания (спирография)
5. позитронно-эмиссионная томография органов грудной клетки (ОГК)
6. **фибробронхоскопия**

**Правильные ответы:**
**1 - компьютерная томография органов грудной клетки**
**6 - фибробронхоскопия**

**ОБОСНОВАНИЕ**

Рекомендуется выполнить компьютерную томографию органов грудной полости и/или томосинтез легких пациентам для диагностики туберкулеза органов дыхания.

Клинические рекомендации Минздрава России. Туберкулез у взрослых, 2025 г.

Раздел 2.4. Инструментальные диагностические исследования (1)

Бронхоскопия позволяет получить визуальную информацию о состоянии обследуемого объекта и взять биопсийный материал для микробиологического, цитологического и гистологического исследований. Наиболее часто используются эндоскопические методы с видеосопровождением (бронхоскопия, торакоскопия, медиастиноскопия). В настоящее время чаще проводится видеобронхоскопия — эндоскопическое исследование бронхов.

Клинические рекомендации Минздрава России. Туберкулез у взрослых, 2025 г.

Раздел 2.4. Инструментальные диагностические исследования (1)

## 3. Результаты обследования

### 3.1. Компьютерная томография органов грудной клетки



Компьютерная томография органов грудной клетки

КТ- исследование ОГП - на фоне массивного интенсивного затемнения видны гигантские полости распада, смещение средостения в сторону поражения, бронхогенные очаги отсева с обеих сторон. При лобулярном и ацинозном казеозе выявляются множественные очаги инфильтрации с тенденцией к слиянию и распаду.

### 3.2. Фибробронхоскопия

Диффузный творожистый бронхит с казеозным поражением перибронхиальной ткани, обнаружение МБТ в диагностическом материале, полученном при бронхоскопии.

### 3.4. Позитронно-эмиссионная томография органов грудной клетки (ОГК)

В ОГК патологического повышения накопления радиофармпрепарата не выявлено.

### 3.6. Ультразвуковое исследование (УЗИ) почек

Обе почки бобовидной формы. Левая почка несколько опущена, правая расположена обычно. Контуры их четкие, ровные. Паренхима однородной эхогенности. Чашечно-лоханочная система обеих почек без особенностей. Гиперэхогенные включения не определяются.

## Вопрос 2

Для исключения/подтверждения внелегочных локализаций патологического процесса в гортани, при наличии жалоб, в условиях противотуберкулезного учреждения пациентке показано проведение

1. **консультации ЛОР врача и ларингоскопии**
2. **микробиологического исследования осадка мочи на обнаружение микобактерий туберкулеза**
3. электрокардиограммы
4. **микробиологического исследования кала на обнаружение микобактерий туберкулеза**
5. посева крови на стерильность
6. ультразвукового исследования органов брюшной полости

**Правильные ответы:**
**1 - консультации ЛОР врача и ларингоскопии**
**2 - микробиологического исследования осадка мочи на обнаружение микобактерий туберкулеза**
**4 - микробиологического исследования кала на обнаружение микобактерий туберкулеза**

**ОБОСНОВАНИЕ**

При подозрении на туберкулез внелегочной локализации в медицинских организациях проводится обследование на туберкулез: осмотр врачом-специалистом с учетом локализации предполагаемого очага туберкулеза.

Пылаева, Ю. В. Сестринский уход во фтизиатрии : учебник / Ю. В. Пылаева. - 2-е изд. перераб. и доп. - Москва : ГЭОТАР-Медиа, 2022. (1)

Основным методом диагностики туберкулеза дыхательных путей является эндоскопическое исследование с помощью гортанного зеркала, ларингоскопа.

Фтизиатрия : учебник / Перельман М. И. , Богадельникова И. В. - 4-е изд. , перераб. и доп. - Москва : ГЭОТАР-Медиа, 2013. (1)

Симптомы поражения гортани могут быть первым клиническим проявлением заболевания туберкулезом, чаще всего бессимптомно протекающим диссеминированным туберкулезом легких. (2)

Больные с тяжелыми формами внелегочного туберкулеза : распространенным и осложненным туберкулезом мочеполовой системы, микроскопия с окраской по Цилю-Нильсену для обнаружения кислотоустойчивых бактерий (КУМ).

Пылаева, Ю. В. Сестринский уход во фтизиатрии : учебник / Ю. В. Пылаева. - 2-е изд. перераб. и доп. - Москва : ГЭОТАР-Медиа, 2022 (1)

Больные с тяжелыми формами внелегочного туберкулеза : распространенным и осложненным абдоминальным туберкулезом.

Пылаева, Ю. В. Сестринский уход во фтизиатрии : учебник / Ю. В. Пылаева. - 2-е изд. перераб. и доп. - Москва : ГЭОТАР-Медиа, 2022 (1)

### 5. Результаты обследования

#### 5.1. Консультация ЛОР врача и ларингоскопия

Заключение: туберкулез гортани.

#### 5.2. Микробиологическое исследование кала на обнаружение микобактерий туберкулеза

Обнаружены КУМ в кале, получен рост колоний МБТ 1+ на жидкой и плотной питательной среде.

#### 5.3. Микробиологическое исследование осадка мочи на обнаружение микобактерий туберкулеза

Обнаружены КУМ в моче.

#### 5.4. Электрокардиограмма

Тахикардия 108 в минуту, снижение процессов реполяризации.

## Вопрос 3

Для выполнения клинического минимума обследования на туберкулез пациенту показано выполнить иммунологическое исследование

1. **диагностическую пробу с аллергеном туберкулезным рекомбинантным в стандартном разведении**
2. тест с диагностикумом эритроцитарным туберкулезным антигенным сухим
3. пробу с аллергеном туберкулезным очищенным сухим
4. пробу с аллергеном туберкулезным очищенным жидким в стандартном разведении 2ТЕ

**Правильный ответ:**
**1 - диагностическую пробу с аллергеном туберкулезным рекомбинантным в стандартном разведении**

**ОБОСНОВАНИЕ**

Иммунодиагностика (специфические диагностические тесты с применением аллергенов бактерий) проводится с целью выявления сенсибилизации организма (инфицирования) к микобактериям туберкулеза и является приоритетным методом выявления туберкулезной инфекции.

Клинические рекомендации Минздрава России. Туберкулез у взрослых, 2025 г.

Раздел 2.5. Иные диагностические исследования (1)

### 7. Результаты обследования

#### 7.1. Диагностическая проба с аллергеном туберкулезным рекомбинантным в стандартном разведении

Папула 0 мм

#### 7.3. Проба с аллергеном туберкулезным очищенным сухим

Папула 0 мм

## Вопрос 4

До назначения химиотерапии в противотуберкулезном диспансере пациентке необходимо назначить

1. посев мокроты на вторичную флору
2. общий анализ мокроты
3. **молекулярно-генетическое исследование с целью определения лекарственной чувствительности, как минимум, к рифампицину**
4. посев крови на стерильность

**Правильный ответ:**
**3 - молекулярно-генетическое исследование с целью определения лекарственной чувствительности, как минимум, к рифампицину**

**ОБОСНОВАНИЕ**

Рекомендуется у пациентов с туберкулезом легких при выявлении устойчивости МБТ, как минимум, к рифампицину молекулярно-генетическим методом и наличии культуры МБТ сразу же выполнять микробиологическое (культуральное) исследование для определения чувствительности микобактерий туберкулеза (_Mycobacterium tuberculosis complex_) одновременно к ПТП первого и второго ряда.

Клинические рекомендации Минздрава России. Туберкулез у взрослых, 2025 г.

Раздел 2.3.2. Методы определения лекарственной чувствительности МБТК (1)

### 9. Результаты обследования

#### 9.1. Молекулярно-генетическое исследование с целью определения лекарственной чувствительности, как минимум, к рифампицину

Выделена ДНК МБТ, определены мутации в генах, кодирующих лекарственную устойчивость к рифампицину.

#### 9.2. Общий анализ мокроты

Мокрота вязкая, слизисто-гнойная, лейкоциты 20-45 в поле зрения, скоплениями до 70, эритроциты 0-1 в поле зрения, единичные клетки плоского эпителия, атипичных клеток нет.

## 2. Диагноз

## Вопрос 5

Учитывая данные анамнеза, результаты лучевого и лабораторного обследования больной можно поставить основной диагноз

1. Диссеминированный туберкулез легких в фазе инфильтрации, распада МБТ(+)
2. **Генерализованный туберкулез: казеозная пневмония, МБТ(+). Туберкулез гортани. Туберкулез кишечника, МБТ (+). Туберкулез мочевыводящих путей, МБТ (+)**
3. Инфильтративный туберкулез легких в фазе распада и обсеменения, МБТ(+). Туберкулез гортаноглотки. Туберкулез кишечника, МБТ (+). Туберкулез мочевыводящих путей, МБТ (+)
4. Казеозная пневмония, осложненная внелегочными локализациями МБТ(+)

**Правильный ответ:**
**2 - Генерализованный туберкулез: казеозная пневмония, МБТ(+). Туберкулез гортани. Туберкулез кишечника, МБТ (+). Туберкулез мочевыводящих путей, МБТ (+)**

**ОБОСНОВАНИЕ**

Диагноз поставлен на основании выявления:

Выраженной интоксикации - одышки, гектической температуры, снижения веса на 20 кг; туберкулезного контакта с отцом, больным туберкулезом с бактериовыделением (умер от ФКТ), в мокроте в трех анализах были выявлены КУМ 3+.

Выделения ДНК МБТ в мокроте с помощью ПЦР с определением ЛУ к R, типичной КТ-картины - при лобулярном и ацинозном казеозе выявляются множественные очаги инфильтрации с тенденцией к слиянию и распаду.

Данных ФБС - диффузный творожистый бронхит с казеозным поражением перибронхиальной ткани, обнаружение МБТ в диагностическом материале, полученном при бронхоскопии.

При ларингоскопии поражение гортани - туберкулез гортани.

Выделения КУМ (+) в моче и кале, поражение внелегочных локализаций.

Генерализованный туберкулез – одновременная локализация туберкулезного процесса в двух и более органах, возможно сочетание поражения легких, печени, селезенки, почек, кишечника, центральной нервной системы, костей других органов и систем.

Клинические рекомендации Минздрава России. Туберкулез у взрослых, 2025 г.

Раздел 1.5. Классификация заболевания или состояния (1)

### 11. Диагноз

**11.1. Генерализованный туберкулез: казеозная пневмония, МБТ(+). Туберкулез гортани. Туберкулез кишечника, МБТ (+). Туберкулез мочевыводящих путей, МБТ (+)**

**11.3. Инфильтративный туберкулез легких в фазе распада и обсеменения, МБТ(+). Туберкулез гортаноглотки. Туберкулез кишечника, МБТ (+). Туберкулез мочевыводящих путей, МБТ (+)**

## Вопрос 6

Осложнениями данного патологического процесса являются

1. легочно-сердечная недостаточность 2-3 ст
2. хроническая дыхательная недостаточность 3 ст. недостаточность кровообращения 3 ст
3. **дыхательная недостаточность 3 ст., недостаточность кровообращения 2 А ст**
4. дыхательная недостаточность 2-3 ст., недостаточность кровообращения 2 Б ст

**Правильный ответ:**
**3 - дыхательная недостаточность 3 ст., недостаточность кровообращения 2 А ст**

**ОБОСНОВАНИЕ**

Казеозная пневмония часто приводит к летальному исходу. Его основной причиной является легочно-сердечная недостаточность на фоне разрушения легочной ткани и резко выраженной интоксикации.

Перельман М.И., Богадельникова И.В. Фтизиатрия : учебник / М.И.Перельман, И.В.Богадельникова. — 4-е изд., перераб. и доп. — М. : ГЭОТАР-Медиа, 2013. — Гл 12. Казеозная пневмония. – С. 143-149. (1)

Продукты жизнедеятельности МБТ и образующиеся при распаде легочной ткани биологически активные вещества вызывают серьезные изменения гомеостаза. (2)

### 3. Лечение

## Вопрос 7

Пациентке показано назначение _____ режима химиотерапии

1. пре-ШЛУ
2. изониазид-резистентного
3. ШЛУ
4. **МЛУ**

**Правильный ответ:**
**4 - МЛУ**

**ОБОСНОВАНИЕ**

Рекомендуется назначение режима химиотерапии МЛУ ТБ для лечения туберкулеза с установленной лекарственной устойчивостью (ЛУ) (_Mycobacterium tuberculosis complex_) к рифампицину и изониазиду или только рифампицину любым методом и подтвержденной чувствительностью к фторхинолонам.

Клинические рекомендации Минздрава России. Туберкулез у взрослых, 2025 г.

Раздел 3.1. Химиотерапия (1)

## Вопрос 8

При необходимости коррекции лечения в интенсивной фазе МЛУ режима химиотерапии назначить больной комбинацию препаратов

1. протионамид, пиразинамид, канамицин, кларитромицин, ПАСК
2. изониазид, пиразинамид, этамбутол, амикацин, протионамид
3. амоксиклав, меропенем, азитромицин, моксифлоксацин, деламанид
4. **бедаквилин, линезолид, левофлоксацин, деламанид, циклосерин**

**Правильный ответ:**
**4 - бедаквилин, линезолид, левофлоксацин, деламанид, циклосерин**

**ОБОСНОВАНИЕ**

Рекомендуется в интенсивной фазе режима химиотерапии МЛУ туберкулеза назначать комбинацию, одновременно включающую не менее пяти противотуберкулезных препаратов первого и второго ряда с доказанной или предполагаемой лекарственной чувствительностью возбудителя.

Клинические рекомендации Минздрава России. Туберкулез у взрослых, 2025 г.

Раздел 3.1.1. Режим химиотерапии МЛУ-туберкулеза (1)

Больному назначается бедаквилин, линезолид, препарат из группы фторхинолонов (левофлоксацин, #моксифлоксацин (ежедневно в дозе 400 мг/сут), спарфлоксацин) и деламанид, а также один дополнительный препарат с доказанной или предполагаемой лекарственной чувствительностью возбудителя. (2)

## Вопрос 9

Длительность химиотерапии по МЛУ режиму у больной должна составлять не менее _____ месяцев

1. 10
2. **9**
3. 12
4. 8

**Правильный ответ:**
**2 - 9**

**ОБОСНОВАНИЕ**

Рекомендуется назначение схемы в течение 9 месяцев всем пациентам с МЛУ туберкулезом легких и подтвержденной лекарственной чувствительностью к фторхинолонам (молекулярно-биологическими исследованиями и/или микробиологическими (культуральными) исследования для полного подавления микробной популяции.

Клинические рекомендации Минздрава России. Туберкулез у взрослых, 2025 г.

Раздел 3.1.1. Режим химиотерапии МЛУ-туберкулеза (1)

### 16. Дополнительная информация

Через 3 недели получен результат теста на лекарственную чувствительность в системе _BACTEC MGIT_, выявлена лекарственная устойчивость к рифампицину, изониазиду, стрептомицину, канамицину, амикацину, этамбутолу. Сохранена чувствительность к пиразинамиду, протионамиду, ПАСК, капреомицину.

## Вопрос 10

По решению ВК длительность режима химиотерапии МЛУ туберкулеза может быть увеличена при недостаточном ответе до _____ месяцев

1. **20**
2. 12
3. 18
4. 24

**Правильный ответ:**
**1 - 20**

**ОБОСНОВАНИЕ**

Длительность режима химиотерапии МЛУ туберкулеза может быть увеличена до 20 месяцев при недостаточном ответе пациента на лечение по решению ВК.

Клинические рекомендации Минздрава России. Туберкулез у взрослых, 2025 г.

Раздел 3.1.1. Режим химиотерапии МЛУ-туберкулеза (1)

### 4. Вариатив

## Вопрос 11

Отрицательные иммунологические пробы, лимфопения в общем анализе крови при казеозной пневмонии являются косвенным признаком

1. присоединения неспецифического воспаления
2. отсутствия вакцинации БЦЖ в детстве
3. **иммунодефицитного состояния**
4. положительной динамики заболевания

**Правильный ответ:**
**3 - иммунодефицитного состояния**

**ОБОСНОВАНИЕ**

Возникновение казеозной пневмонии связано с интенсивным размножением МБТ в легочной ткани на фоне выраженного иммунодефицита. Его характерным признаком является метаболическая несостоятельность фагоцитирующих клеток и лимфоцитов, которые проявляют повышенную склонность к апоптозу.

Фтизиатрия : учебник / Перельман М. И. , Богадельникова И. В. - 4-е изд. , перераб. и доп. - Москва : ГЭОТАР-Медиа, 2013. Глава 12. Казеозная пневмония (1)

Отрицательная реакция на туберкулин является проявлением отрицательной анергии — типичного признака казеозной пневмонии. (2)

## Вопрос 12

Для верификации нефротуберкулеза у пациентки показано проведение обследования

1. внутрикожной пробы с 2 ТЕ туберкулина Линниковой
2. **экскреторной урографии**
3. трансректального ультразвукового исследования с дуплексным сканированием
4. внутрикожной пробы с аллергеном туберкулезным рекомбинантным

**Правильный ответ:**
**2 - экскреторной урографии**

**ОБОСНОВАНИЕ**

Необходимо использовать обзорную и экскреторную урографию во всех случаях клинического подозрения на заболевания мочевых путей.

Илясова, Е. Б. Лучевая диагностика : учебное пособие / Е. Б. Илясова, М. Л. Чехонацкая, В. Н. Приезжева. - 2-е изд. , перераб. и доп. - Москва : ГЭОТАР-Медиа, 2021 (1)

Экскреторная (внутривенная) урография имеет существенные преимущества в исследовании патологии почек и мочевыводящих путей и сейчас является стандартной методикой. Поражение почки может проявляться в виде деструкции сосочка, полной окклюзии шейки чашечки (выключенная чашечка), деформации

большинства чашечек, так называемый множественный папиллит, или распространённой деструкции почечной паренхимы.

Фтизиатрия. Национальное руководство / Под ред. М. И. Перельмана. 2007. - 512 с. (Серия "Национальные руководства"). Глава. Диагностика. Методы лучевой диагностики (1)